Diagnostische Maßnahmen:
Die Netzhaut wird mit dem Dreispiegelkontaktglas untersucht, um das Netzhautloch zu finden, das zur Amotio geführt hat (evtl. noch andere vorhandene Löcher).
- Hierzu wird der Patient an die Spaltlampe gesetzt,
- die Pupille wird maximal erweitert,
- die Hornhaut anästhesiert,
- danach erfolgt die Untersuchung mit dem Dreispiegelkontaktglas.

Durch das Kontaktglas kann hin und wieder die Epithelschicht der Hornhaut beschädigt werden (Erosio corneae).

Therapeutische Maßnahmen:
Es muß versucht werden, die abgehobene Netzhaut wieder der Unterlage anzunähern.
Dies geschieht durch Eindellung des hinteren Augenabschnittes (Skleraresektion oder Cerclage), danach einige Tage Bettruhe. Der Patient kann jedoch relativ frühzeitig wieder aufstehen.

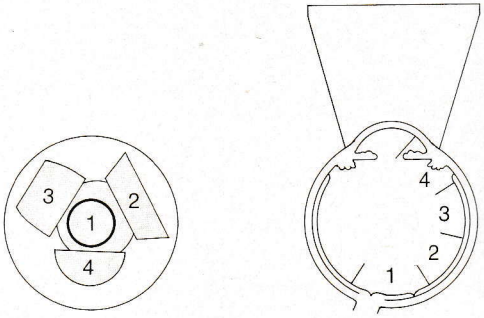

Abb. 332: Untersuchung des Augenhintergrundes mit dem Dreispiegelkontaktglas nach GOLDMANN: Durch Verschieben geneigter Spiegel ist es möglich, die verschiedenen Regionen der Netzhaut nacheinander zu betrachten

Roßmann, H. in: Baumhauer, J. u.a. 1979 ("Das Neue Lehrbuch der Krankenpflege")